

ВЛИЯНИЕ ПРЕПАРАТА АПИДЕРМИН НА ДИНАМИКУ ВОСПАЛИТЕЛЬНО-РЕГЕНЕРАТИВНЫХ ПРОЦЕССОВ В РАНЕ

Татьяна ЯКИМОВА

Государственный аграрный университет Республики Молдова

Cercetările au demonstrat că aplicarea locală a remediei „Apidermin” duce la îmbunătățirea evoluției clinice a plăgilor, asigură o vindecare mult mai rapidă și mai eficientă. Astfel, asigură: înlăturarea edemului, a reacției de inflamație – cu $2,73 \pm 0,12$ timp de o zi în grupa experiment și cu $4,8 \pm 0,23$ în grupa control, ($P < 0,01$); eliberarea leziunilor de conținut – în grupa experimentală la $2,67 \pm 0,13$ timp de o zi comparativ cu grupa martor la $4,4 \pm 0,14$ ($P < 0,001$); apariția granulațiilor – în grupa experimentală la $2,93 \pm 0,12$ zile, pe când în grupa martor la $5,8 \pm 0,28$ zile ($P < 0,001$); începutul dezvoltării epitelului – în grupa experimentală la $6,3 \pm 0,6$ zile comparativ cu grupa martor la $8,5 \pm 0,7$ zile ($P < 0,001$). Față de grupa martor, care a primit terapia clasică, durata de vindecare a fost micșorată cu 2,4 zile ($8,1 \pm 0,4$ și $10,5 \pm 0,7$ zile, $P < 0,01$).

The use of „Apidermin” in treatment of infected wounds provided a qualitative growth of granulation tissues. In that way it led to decrease of rehabilitation time in injured animals, which was proved by morphopatological character of wound process.

Thus the appearance of granulations in experimental group rised for $2,73 \pm 0,12$ days in comparison with $4,8 \pm 0,23$ days in control group. Also to compare with control group of animals which was given a classical treatment the term of recovery decreased by 2,4 days ($8,1 \pm 0,4$ days and $10,5 \pm 0,7$ days resp.).

Введение

С развитием медицины, биологии и технических наук постоянно пополняются представления и о раневом процессе. Кроме того, прогресс науки всегда открывает новые возможности в лечении ран [3, 7, 8]. На кафедре биотехнологий в зоотехнии Государственного аграрного университета Республики Молдова, на базе апифитопродуктов был разработан новый препарат Апидермин для лечения инфицированных ран [9]. Изучены антибактериальные свойства препарата [10], влияние препарата на динамику клинико-гематологических показателей травмированных собак [13], влияние на динамику показателей лейкоцитарной формулы [14], а также терапевтическая эффективность изучаемого препарата при механической и термической травме [11, 12, 15]. В настоящей статье представлены материалы исследований по изучению влияния препарата Апидермин на воспалительно-регенеративные процессы в ране.

Изучение динамики раневого процесса имеет двойное значение: *теоретическое* и *прикладное*. Первое состоит в том, что только имея точное представление о функции каждой из клеток, участвующих в раневом процессе, и механизмах их взаимодействия, можно подойти к разработке рациональных, высокоэффективных методов лечения ран и предупреждения возможных осложнений. Прикладное значение динамики раневого процесса определяется тем, что это редкий пример взаимоотношений различных клеточных элементов, действующих в ограниченном пространстве, но непосредственно не связанных друг с другом, и это позволяет изучать общие для разных патологических процессов механизмы регулирования работы одних клеток другими, посредством их временных контактов или даже дистанционно, гуморальным путем.

Материалы и методы

Исследования осуществлялись в 2006-2009 годах на кафедре биотехнологий в зоотехнии Государственного аграрного университета Республики Молдова. Экспериментальная часть работы выполнялась на спонтанно поступающих после травмы собаках в клиники Ассоциации по защите животных и питомника для собак «Extrem» города Кишинева. Из поступающих в клинику травмированных животных были сформированы 2 группы: экспериментальная группа (15 голов) и контрольная (5 голов) по принципу аналогов. Больным животным экспериментальной группы в комплексном лечении инфицированных ран наружно применяли Апидермин. Животным контрольной группы местно применяли традиционные средства: изотонический раствор хлорида натрия и линиментр синтомицина.

До начала лечебных мероприятий у травмированных животных отбирались пробы крови для гематологических исследований. Определялся рН раневого содержимого ран, лейкоцитарный индекс инфильтрации (ЛИИ) – по Кальф-Калифу в описании Кузина. До лечения и в динамике лечебных мероприятий изучались клинические показатели раневого процесса (наличие отека, сроки появления грануляционной ткани, сроки очищения ран от гнойного содержимого, сроки эпителизации). Учитывалось количество лечебных процедур и сроки выздоровления животных. Скорость заживления ран (%/сут) определялась планиметрически по методу Русакова В.И. [8].

Для проведения бактериологических и цитологических исследований из раневого содержимого брались мазки-отпечатки и биоптаты. Цифровые данные, полученные в результате проведенных исследований, обрабатывались методом вариационной статистики с использованием критерия Стьюдента.

Результаты исследований

В ранней стадии раневого процесса (6-10 часов после травмы) на месте травмы наблюдалось кровоизлияние, полости ран были заполнены сгустками крови, фрагментами травмированных тканей, часто инородными предметами (шерсть, пыль и пр.). Механическая травма сосудов, их расширение приводило к значительным внесосудистым изменениям, среди которых главным является экссудация плазмы крови и дегрануляция тучных клеток. Гистамин, выделяемый при дегрануляции тучных клеток, расширяет стенки сосудов, ускоряет кровоток и повышает проницаемость сосудов, что способствует выходу в ткани не только жидкой части крови, но и её форменных элементов. В раннем периоде в раневом экссудате преобладают эритроциты и нейтрофильные лейкоциты. Так, в пробах раневого содержимого травмированных животных экспериментальной группы обнаружили $58,2 \pm 1,15\%$ эритроцитов и $33,4 \pm 1,79\%$ нейтрофильных лейкоцитов, при $56,0 \pm 3,75\%$ и $35,2 \pm 2,77\%$ (рисунок 1), соответственно, у животных контрольной группы. Разница между показателями групп не достоверна ($P > 0,05$). Следует отметить, что в мазках больных животных обеих групп 80% нейтрофильных лейкоцитов дегенеративно изменены, что соответствует цитогамме дегенеративно-некротического типа.

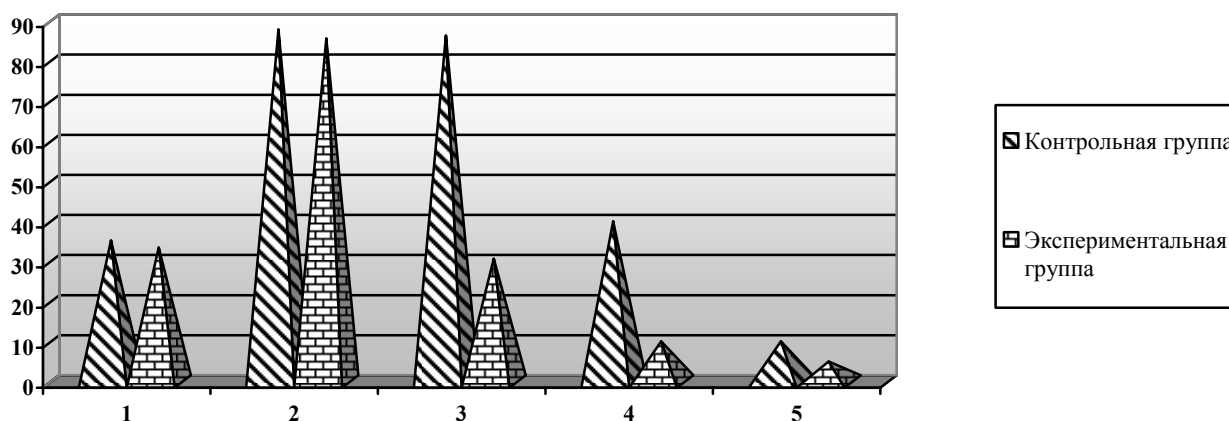


Рисунок 1. Влияние препарата Апидермин на динамику показателей содержания нейтрофильных лейкоцитов (%) в раневой полости травмированных собак.

Условные обозначения: 1 – до лечения, 2 – после первых суток лечения, 3 – после 3-х суток лечения, 4 – после 6-х суток лечения, 5 – после 8-х суток лечения.

Наблюдались также начальные признаки воспалительного процесса: отек, гиперемия и болезненность в зоне травмы. При исследовании рН раневого содержимого (рисунок 2) были установлены следующие показатели: у больных животных экспериментальной группы $5,2 \pm 0,1$ ед., у животных контрольной группы $5,3 \pm 0,15$ ед. ($P > 0,05$). Полученные показатели рН свидетельствуют о развивающемся ацидозе. Лейкоцитарный индекс инфильтрации (ЛИИ) у животных экспериментальной группы составил в среднем $4,5 \pm 0,12$, у животных контрольной группы $4,52 \pm 0,34$ ($P > 0,05$) (рисунок 3).

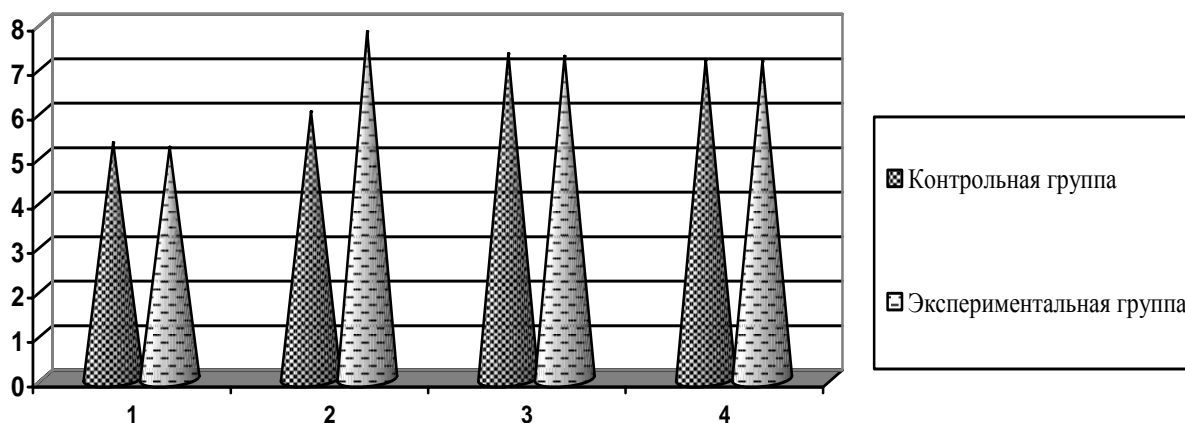


Рисунок 2. Влияние препарата Апидермин на динамику показателя рН (ед.) раневого содержимого травмированных животных.

Условные обозначения: 1 – до лечения, 2 – после первых суток лечения, 3 – после 3 суток лечения, 4 – после 6 суток лечения.

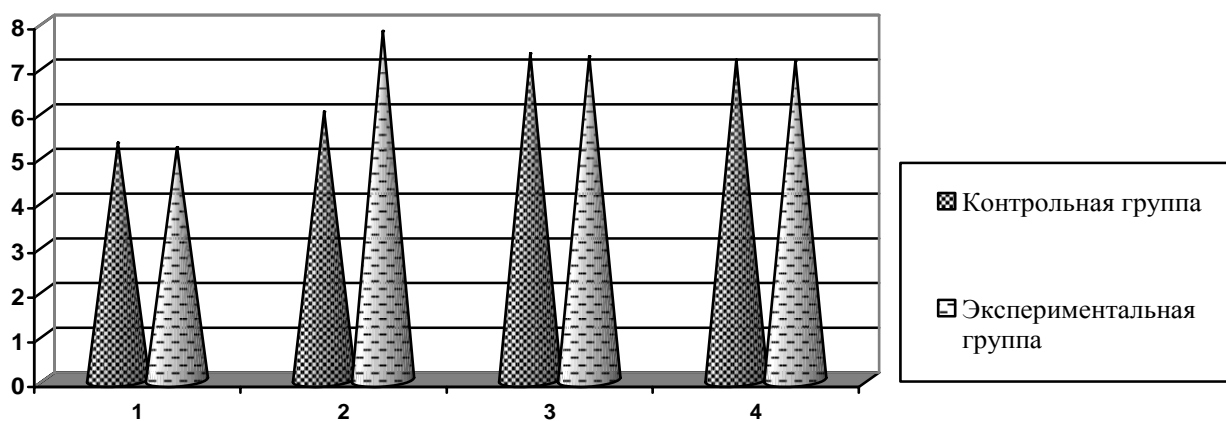


Рисунок 3. Влияние препарата Апидермин на динамику показателя ЛИИ (ед.) травмированных животных.

Условные обозначения: 1 – до лечения, 2 – после 3 суток лечения, 3 – после 6 суток лечения, 4 – после 8 суток лечения.

После хирургической обработки были начаты лечебные мероприятия согласно разработанной схеме для животных экспериментальной и контрольной групп. При исследовании травмированных животных через сутки от начала лечения, у них наблюдались боли в области травмы, стойкие и без улучшения. Края ран были гиперемированы, отечны, инфильтрированы, дно и содержимое – серозное. Показатель рН раневого содержимого у больных животных экспериментальной группы составил $7,8 \pm 0,16$, что на 2,6 единицы ($P < 0,01$) больше, чем показатель при поступлении в клинику, до лечения. У больных собак контрольной группы в среднем $6,0 \pm 0,2$, что на 0,7 единицы, или на 13,2% ($P < 0,05$) выше показателя при поступлении животных в клинику, до лечения, и на 1,8 ед., или на 30% ($P < 0,01$) меньше показателя животных экспериментальной группы. При исследовании проб раневого содержимого у больных животных экспериментальной группы было установлено, что $85,6 \pm 6,01\%$ от общего количества клеток представляли нейтрофильные лейкоциты, 80% из которых дегенеративно изменены, $4,0 \pm 0,3$ составили моноциты, 7% из которых с явлением дегенерации. В мазках было обнаружено также до $2,0 \pm 0,5\%$ эритроцитов, $2,0 \pm 0,27\%$ лимфоцитов, $1,4 \pm 0,3\%$ эозинофилов, $5,0 \pm 0,96\%$ полибластов. Клеточный состав раневого содержимого у больных животных контрольной группы был представлен следующим образом: $87,8 \pm 2,7\%$ – полиморфноядерными нейтрофильными лейкоцитами, 80% из которых дегенеративно изменены, $3,0 \pm 0,61\%$ – моноцитами, 10% из которых с явлением дегенерации.

Кроме того, в мазках было установлено $1,8 \pm 0,24\%$ эозинофилов, $2,0 \pm 0,5\%$ лимфоцитов, $2,0 \pm 0,5\%$ эритроцитов, $3,4 \pm 0,57\%$ полибластов.

При обследовании больных животных экспериментальной группы после 2-х суток лечения отмечалась нормализация общего состояния животных: началось серозное выделение из полости раны, отечность и болезненность уменьшились по силе и по площади. Края раны были умеренно отечными, гиперемизированными. В ранах появились островки грануляционной ткани. В раневом содержимом $69,2 \pm 0,9\%$ от общего числа клеток составляли полиморфноядерные нейтрофильные лейкоциты, среди которых $70,1\%$ с сохраненными формами, что свидетельствует об активизации фагоцитоза. Ситуация, характеризующаяся уменьшением в динамике количества нейтрофильных лейкоцитов в раневом содержимом и увеличением количества лейкоцитов с сохраненными формами объясняется эффективностью проводимых лечебных мероприятий. Применяемый местно препарат Апидермин, обладая щелочной средой, во-первых, быстро устранил развивающийся в ране ацидоз, создав тем самым неблагоприятную среду в ране для жизнедеятельности микрофлоры, во-вторых, сняв ацидоз в раневой полости, он создал удобную среду для деятельности макрофагов и перехода раневого процесса в воспалительно-регенеративную фазу, в-третьих, обладая широким спектром антибактериального действия, он быстро и эффективно провел санацию раневой полости; обладая также стимулирующими по отношению к макрофагам свойствами, он стимулировал регенеративные процессы в раневой полости (рисунок 4).

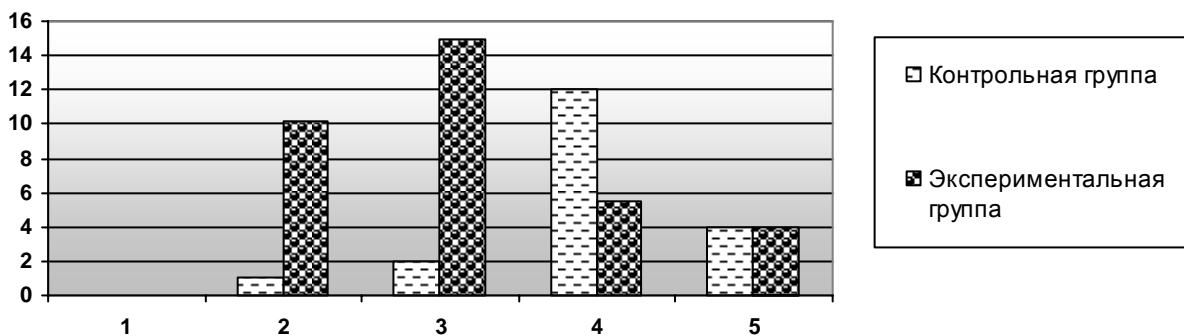


Рисунок 4. Влияние препарата Апидермин на динамику показателя содержания макрофагов (%) в раневой полости травмированных животных.

Условные обозначения: 1 – до лечения, 2 – после 2 суток лечения, 3 – после 3 суток лечения, 4 – после 6 суток лечения, 5 – после 8 суток лечения.

В пробах раневого содержимого больных животных контрольной группы максимальное количество нейтрофильных лейкоцитов в раневом содержимом $70-80\%$ сохранялось до 6-ти суток лечения, $50-70\%$ из них – с дегенеративным распадом, и только после 6-ти суток лечения началось снижение количества нейтрофильных лейкоцитов и увеличение их процента с сохраненными формами. После 2-х суток лечения, когда был устранен ацидоз и были созданы оптимальные условия для жизнедеятельности макрофагов, в пробах из раневых полостей отмечалось от 8 до 20% макрофагов по отношению ко всем клеткам раневого содержимого, а в среднем по группе – $10,2 \pm 3,3\%$. Являясь полифункциональными клетками, макрофаги принимают активное участие в процессах воспаления и регенерации. На данной фазе воспаления они являются основными клетками, принимающими участие в очищении ран от тканевого детрита, состоящего из разрушенных нейтрофильных лейкоцитов, из коллагеновых волокон и клеточных элементов разрушенной дермы. После 3-х суток лечения в пробах раневой полости животных экспериментальной группы содержание макрофагов увеличилось и составляло у отдельных животных от 10 до 25% от общего числа клеток, а в среднем по экспериментальной группе составило $15,0 \pm 1,89\%$, что в 7,5 раза выше исходного показателя ($P < 0,01$). На этой фазе заканчивается очищение раны и наступает репаративная фаза воспаления. Макрофаги, активизированные продуктами распада поврежденной соединительной ткани, выделяют факторы, активизирующие фибробласты и гранулоциты, а также индуцирующие моноцитоз.

При исследовании больных животных экспериментальной группы после 3-х суток лечения была установлена нормализация общего состояния, значительное снижение болей в области травмы. Был также устранен отёк тканей в области травмы на 2-3 сутки после лечения, а в среднем по группе показатель составил $2,73 \pm 0,12$ сут., очищение раны от некротического содержимого произошло на 2-3 сутки, а в среднем по группе – на $2,67 \pm 0,13$ сут. На 3-4 сутки в ранах больных животных экспериментальной группы сформировалась грануляционная ткань. В среднем по группе этот показатель составил $3,73 \pm 0,12$ сут. Истечения из раневого пространства – серозные. Показатель pH раневого содержимого составил, в среднем, по группе $7,24 \pm 0,14$, с колебаниями у отдельных животных от 6,7 до 8,0. Показатель ЛИИ в среднем по экспериментальной группе составил $3,25 \pm 0,13$. У больных животных контрольной группы улучшение общего состояния наблюдалось после 6-ти суток лечения. Прекратились боли в области травмы, за 4-5 суток исчез отёк, а в среднем по группе контроля – за $4,8 \pm 0,23$ суток, что на 2,07 суток позже, чем в среднем по экспериментальной группе ($P < 0,001$). Очищение раны от гнойно-некротических масс произошло на 4-5 сутки лечения, в среднем по группе этот показатель составил $4,4 \pm 0,14$ суток, что на 1,73 суток больше, чем аналогичный показатель у животных экспериментальной группы ($P < 0,01$). В ранах больных животных островки грануляционной ткани появились на 5-6 сутки, а в среднем по группе этот показатель составил $5,5 \pm 0,23$ суток, что на 2,07 суток позже, чем у животных экспериментальной группы ($P < 0,01$).

При изучении влияния местного применения препарата Апидермин в комплексном лечении инфицированных ран у животных экспериментальной группы на динамику показателя содержания в раневом экссудате фибробластов, было установлено, что по мере уменьшения в ране количества микрофлоры, а также содержания нейтрофильных лейкоцитов в раневой полости, появляются фибробласты (рисунок 5).

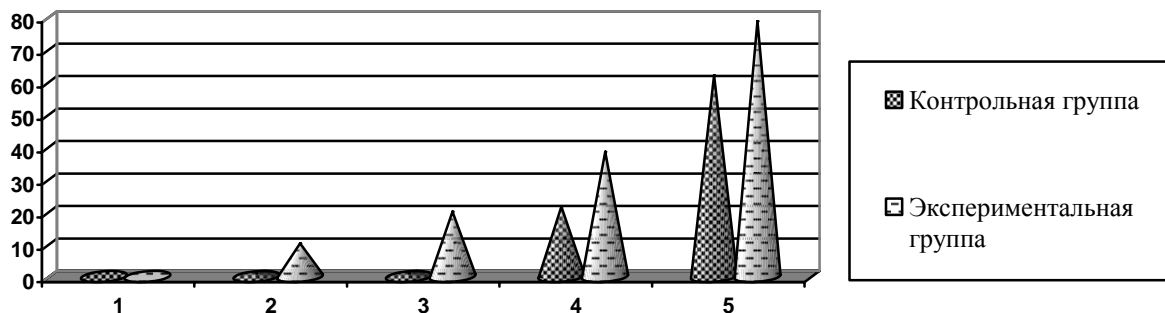


Рисунок 5. Влияние препарата Апидермин на динамику показателя содержания фибробластов (%) в раневой полости травмированных животных.

Условные обозначения: 1 – до лечения, 2 – после 2 суток лечения, 3 – после 3 суток лечения, 4 – после 6 суток лечения, 5 – после 8 суток лечения.

После 2-х суток лечения содержание их в раневом экссудате составляло от 2 до 8% от всех клеток, а в среднем по группе составило $4,0 \pm 0,65\%$. После 3-х суток лечения, когда фаза регенерации определялась постепенным нарастанием молодой грануляционной ткани с соответствующим уменьшением воспалительной реакции, в раневом содержимом наблюдалось нарастание количества фибробластов, которое колебалось у отдельных животных от 15,0 до 25%, а в среднем по группе показатель составил $20,4 \pm 1,48\%$ от общего количества всех клеток. Этот показатель превысил первоначальный в 5 раз ($P < 0,05$). После 6-ти суток лечения изучаемый показатель у отдельных животных экспериментальной группы колебался от 24 до 52% от общего числа клеток в раневом содержимом, а в среднем по группе он составил $38,4 \pm 3,7\%$, что в 6 раз превысило исходный показатель ($P < 0,001$) и в 2,2 раза ($P < 0,01$) показатель предыдущего исследования. Максимальное содержание фибробластов было выявлено после 8-го дня лечения больных животных: показатель колебался, составляя от 70 до 91% от общего количества клеток, содержащихся в раневом экссудате. Этот показатель в среднем по группе составил $78,6 \pm 2,48\%$, что в 20 раз превысило показатель исследования после 2-х суток лечения ($P < 0,001$) и в 4 раза ($P < 0,01$) превысило показатель после 3-х суток лечения. Было установлено, что в ранах животных

экспериментальной группы начало эпителизации наступило на 6-7 сутки, а в среднем по группе – на $6,3 \pm 0,6$ сут., у животных же контрольной группы – на восьмые, девятые сутки, а в среднем по группе на $8,5 \pm 0,7\%$, что на 2,2 суток (или на 25,9%) позже, чем у животных экспериментальной группы ($P < 0,01$). Скорость заживления ран у больных животных экспериментальной группы составила в среднем по группе $12,3 \pm 0,3\%/сут.$, при $9,46 \pm 0,27\%/сут.$ в контроле, что на 2,84%/сут., или на 30% медленнее, чем в экспериментальной группе ($P < 0,01$). В экспериментальной группе за период лечения было выполнено от 6 до 7 лечебных аппликаций, а в среднем по группе $6,13 \pm 0,25$ аппликации, животным контрольной группы за период лечения было выполнено 8-9 аппликаций, а в среднем по группе $8,8 \pm 0,42$ аппликации, что на 2,67 процедуры, или на 30,3% больше, чем в экспериментальной группе ($P < 0,01$). Выздоровление больных животных в экспериментальной группе наступило на 8-9 сутки, а в среднем по группе на $8,1 \pm 0,4$ суток, в контрольной группе сроки выздоровления колебались от 10 до 11 суток, а в среднем по группе составили $10,5 \pm 0,7$ суток, что на 2,4 суток, или на 22,9% дольше срока выздоровления в экспериментальной группе ($P < 0,01$).

Эффект, стимулирующий регенеративные процессы в ране, обеспечивается свойствами компонентов препарата. Исследованиями Аделины Деревич [2] было установлено стимулирующее влияние прополиса на макрофаги. Второй компонент препарата – пыльца, обладает противовоспалительными, ранозаживляющими, биостимулирующими свойствами [1, 5] Согласно исследованиям Младенова Ст., мед, входящий в препарат Апидермин, способствует значительному повышению содержания лейкоцитов, способных фагоцитировать, а также повышению количества фагоцитированных одним лейкоцитом бактерий [8].

Выводы

1. Применение в комплексном лечении раневого травмирования препарата Апидермин на водорастворимой основе способствовало быстрому устранению ацидоза в ране, а также быстрому очищению раны от гнойно-некротических масс за $2,67 \pm 0,12$ суток при $4,4 \pm 0,14$ суток в контрольной группе. Тем самым создавалась неблагоприятная обстановка для жизнедеятельности микрофлоры и благоприятная для протекания регенеративных процессов.

2. Препарат Апидермин обладает стимулирующим эффектом на клетки, участвующие в регенеративных процессах, о чём свидетельствуют следующие показатели: устранение отека в зоне раны в экспериментальной группе в среднем произошло на $2,73 \pm 0,12$ суток, в контрольной группе на $4,8 \pm 0,23$ суток ($P < 0,001$), появление грануляции в экспериментальной группе – на $2,93 \pm 0,12$ суток, при $5,8 \pm 0,23$ суток ($P < 0,001$) в контроле, начало эпителизации – на $6,3 \pm 0,6$ суток, при $8,5 \pm 0,7$ суток в контроле.

Литература:

1. Берман Ю. О. Применение пыльцы при различных анемиях // Пчеловодство, 2003, №2, с.55-56.
2. Деревич А. Результаты исследования прополиса. Прополис. - Бухарест: Апимондия, 1988, с.66-84.
3. Долгушин И.И. и соавт. Участие нейтрофилов в регуляции воспалительно-репаративной реакции поврежденной ткани // Иммунология, 1998, №6, с.14.
4. Кондрахин И.П., Курилов Н.В., Малахов А.Г. Клиническая лабораторная диагностика в ветеринарии. Справочное издание. - Москва: Агропромиздат, 1985, с.287.
5. Лизунова А.С., Хныкина И.В. Перспективы использования монофлорной пыльцевой обножки // Передовые технологии в пчеловодстве. Материалы научно-практической конференции. - Рыбное, 2003, с.132-134.
6. Младенов С.Т. Мед и медолечение. - Кишинёв: Штиинца, 1984.
7. Нестерова И.В., Колесникова Н.В. Современное представление о роли системы нейтрофильных гранулоцитов // Иммунология, 1999, №4, с.22-29.
8. Русаков В.И. Вопросы регуляции воспаления и регенерации в современной хирургии // Регуляция воспаления и регенерации в хирургии. - Ростов-на-Дону, 1976, с.19-45.
9. Usatenco V., Turcanu St., Donica N., Iachimova T. Remediul imunostimulator și metoda de imunostimulare la porcine (variante). Brevet de Inventție. Data publicării hotărârii de acordare a brevetului 31.08.2009 // BOPI, nr.8/2009, p.10.
10. Якимова Т. Антибактериальные свойства некоторых продуктов пчеловодства. - Chișinău: Universitatea de Stat din Moldova, Studia Universitatis, Științe ale naturii, 2007, nr.1, p.40-43.

11. Якимова Т. Терапевтическая эффективность местного применения Апидермина в комплексном лечении ожоговых ран // Збірник наукових праць. Харківська Державна Зооветеринарна Академія. Проблеми зооінженерії та ветеринарної медицини. Випуск 18 (43), частина 2, том 1 (ветеринарні науки). - Харків, 2008, с.128-130.
12. Iachimova T. Aspecte fiziologice privind aplicarea preparatului Apidermin la tratamentul plăcilor supranate // Lucrări științifice. Zootehnie și Biotehnologii. Universitatea Agrară de Stat din Moldova. - Chișinău, 2008, p.251-253.
13. Якимова Т. Влияние препарата Апидермин на динамику клинико-гематологических показателей при лечении инфицированных ран у собак // Труды Аграрного университета Р. Молдова, посвященные 70-летию зоотехнического образования в Молдове. - Кишинев, 2010, с.5.
14. Якимова Т. Влияние препарата Апидермин на динамику лейкоцитарной формулы у собак при лечении инфицированных ран // Труды Аграрного университета Р. Молдова, посвященные 70-летию зоотехнического образования в Молдове. - Кишинев, 2010, с.5.
15. Якимова Т., Цуркану Шт., Усатенко В. Физиологические аспекты применения препарата «Апидермин» при комплексном лечении гнойных ран // Сборник научных трудов II съезда физиологов СНГ. - Москва-Кишинэу, 2008, с.298.

Prezentat la 24.12.2010